

۹	بخش اول: دندان‌های خلفی
۱۱	فصل اول: پارامترهای زیبایی و فانکشنال دندان‌های خلفی
۶۳	فصل دوم: پرمولر اول ماگزایلا
۸۷	فصل سوم: پرمولر دوم ماگزایلا
۱۰۷	فصل چهارم: مولر اول ماگزایلا
۱۳۳	فصل پنجم: مولر دوم ماگزایلا
۱۵۷	فصل ششم: کوادرانت خلفی ماگزایلا
۱۷۱	فصل هفتم: پرمولر اول مندیبل
۱۹۱	فصل هشتم: پرمولر دوم مندیبل
۲۰۷	فصل نهم: مولر اول مندیبل
۲۳۵	فصل دهم: مولر دوم مندیبل
۲۵۹	فصل یازدهم: کوادرانت خلفی مندیبل
۲۷۳	بخش دوم: دندان‌های قدامی
۲۷۵	فصل دوازدهم: پارامترهای زیبایی و فانکشنال دندان‌های قدامی
۳۰۳	فصل سیزدهم: ثنایای مرکزی ماگزایلا
۳۱۷	فصل چهاردهم: ثنایای کناری ماگزایلا
۳۲۷	فصل پانزدهم: کانین ماگزایلا
۳۳۹	فصل شانزدهم: تکنیک مرحله به مرحله و کسآپ دندانهای قدامی ماگزایلا
۳۴۷	فصل هفدهم: وکسآپ بخش قدامی و تمام فک
۳۶۱	واژه‌یاب

رشته دندانپزشکی آمیخته‌ای است از علم و هنر و دانش آموخته این رشته باکسب مهارت‌های لازم در این عرصه می‌تواند درمان‌های موفق‌تری را برای بیماران خود رقم بزند. در این راستا داشتن آگاهی کافی در مورد آناتومی دندان‌ها و نیز نحوه طراحی و اجرای مدل‌های دندانی هم از نظر زیبایی و هم از نظر فانکشن و عملکرد نقش بسزایی در موفقیت دانش‌آموختگان خواهد داشت. کتاب حاضر که برگردان به فارسی کتاب آناتومی و مورفولوژی دندان نوشته هیلتون ریکوایی است به همت تنی چند از دستیاران پروتزهای دندانی دانشکده دندانپزشکی همدان تهیه گردیده است کاری ارزشمند می‌باشد که با دقت و وسواس بسیار ترجمه گردیده و برای استفاده دستیاران تخصصی رشته‌های پروتزهای دندانی و ترمیمی، دانشجویان دوره عمومی و خصوصاً تکنسین‌های پروتزهای دندانی بسیار ارزشمند و کاربردی است و ضمن مشخص کردن ویژگی‌های کامل دندان‌های مختلف، روش‌های طراحی و نیز فرم دادن دندان‌ها از طریق مدل‌های مومی یا حتی طراحی‌های لازم به وسیله نرم‌افزارهای ویژه استفاده از دستگاه‌های CAD CAM را میسر می‌سازد. ضمن ارزیابی توفیق برای این عزیزان که این کار ارزشمند را ارائه نموده‌اند امیدوارم کتاب حاضر نقش بسزایی در آموزش دانشجویان رشته‌های مختلف دندان پزشکی ایفا نماید.

دکتر علیرضا ایزدی

دانشیار و مدیر گروه پروتزهای دندانی و ایمپلنت
دانشکده دندانپزشکی همدان

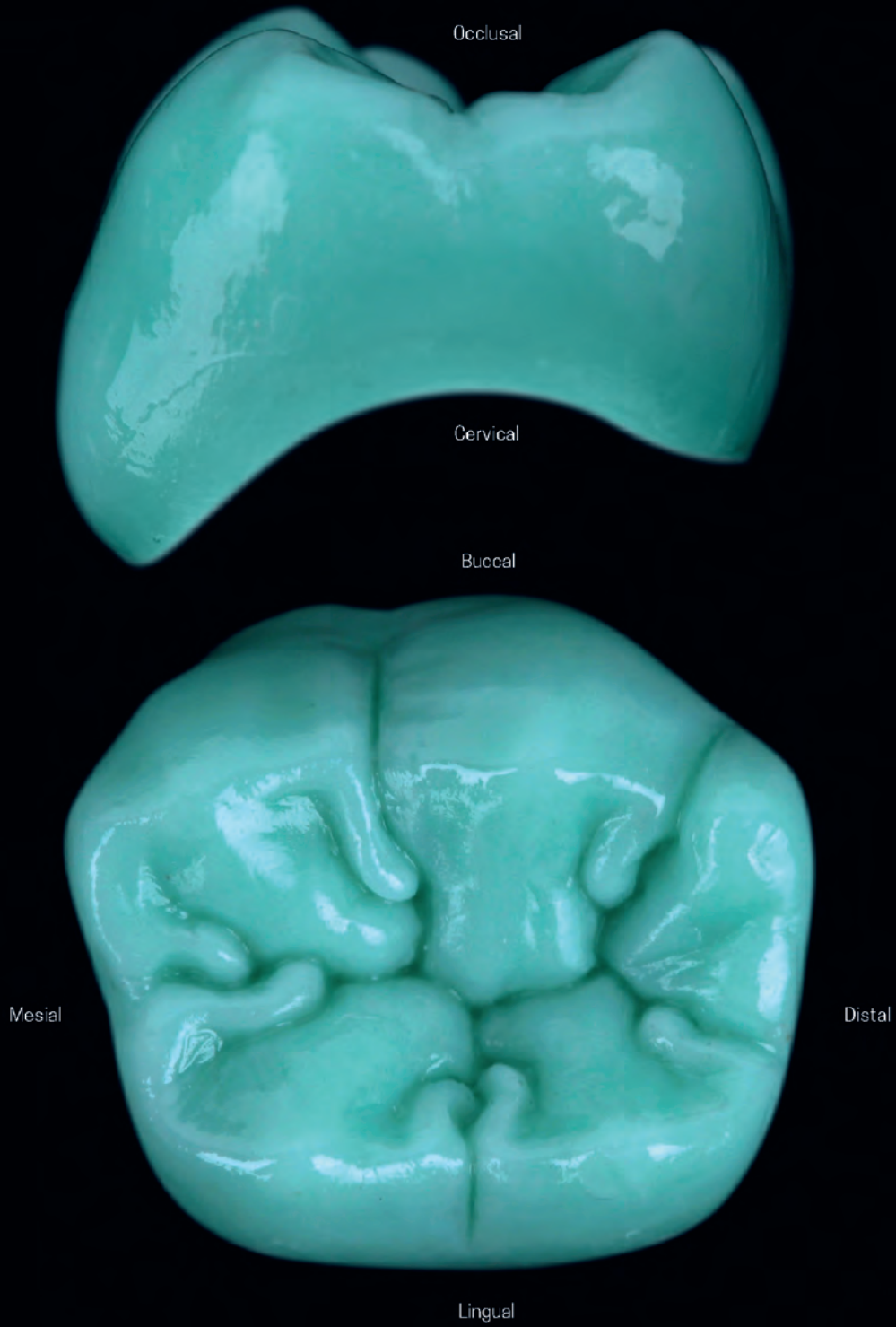
بخش اول

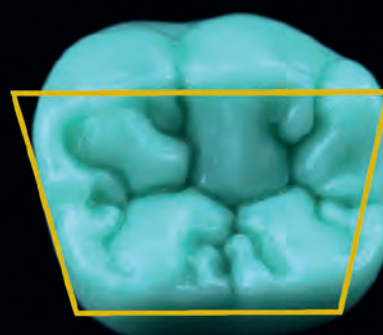
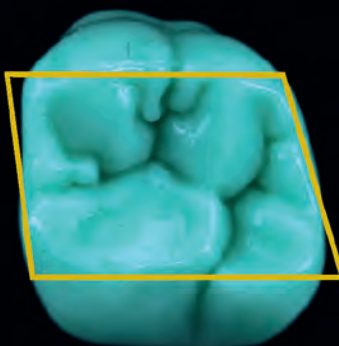
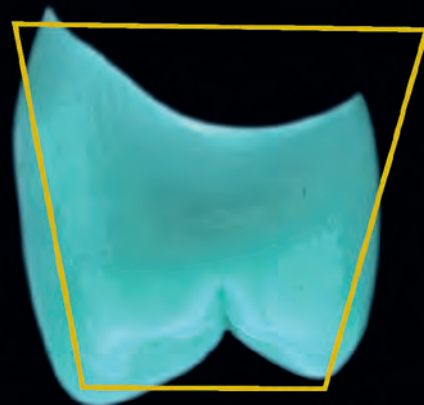
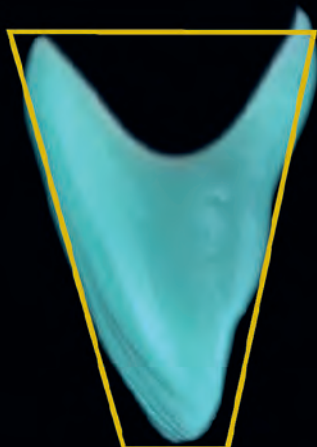
دندان‌های خلفی

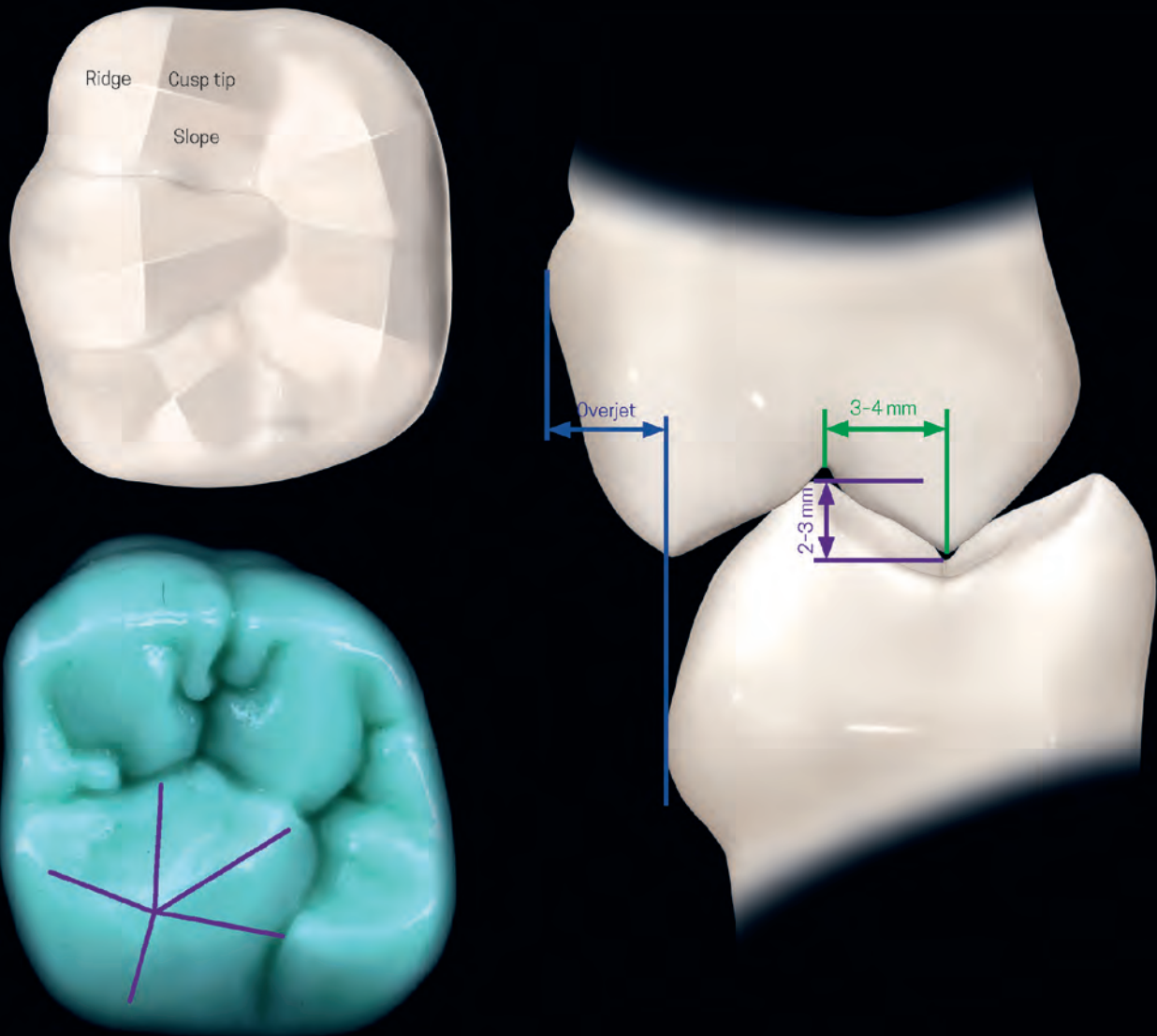


فصل اول

پارامترهای زیبایی و فانکشنال دندان‌های خلفی

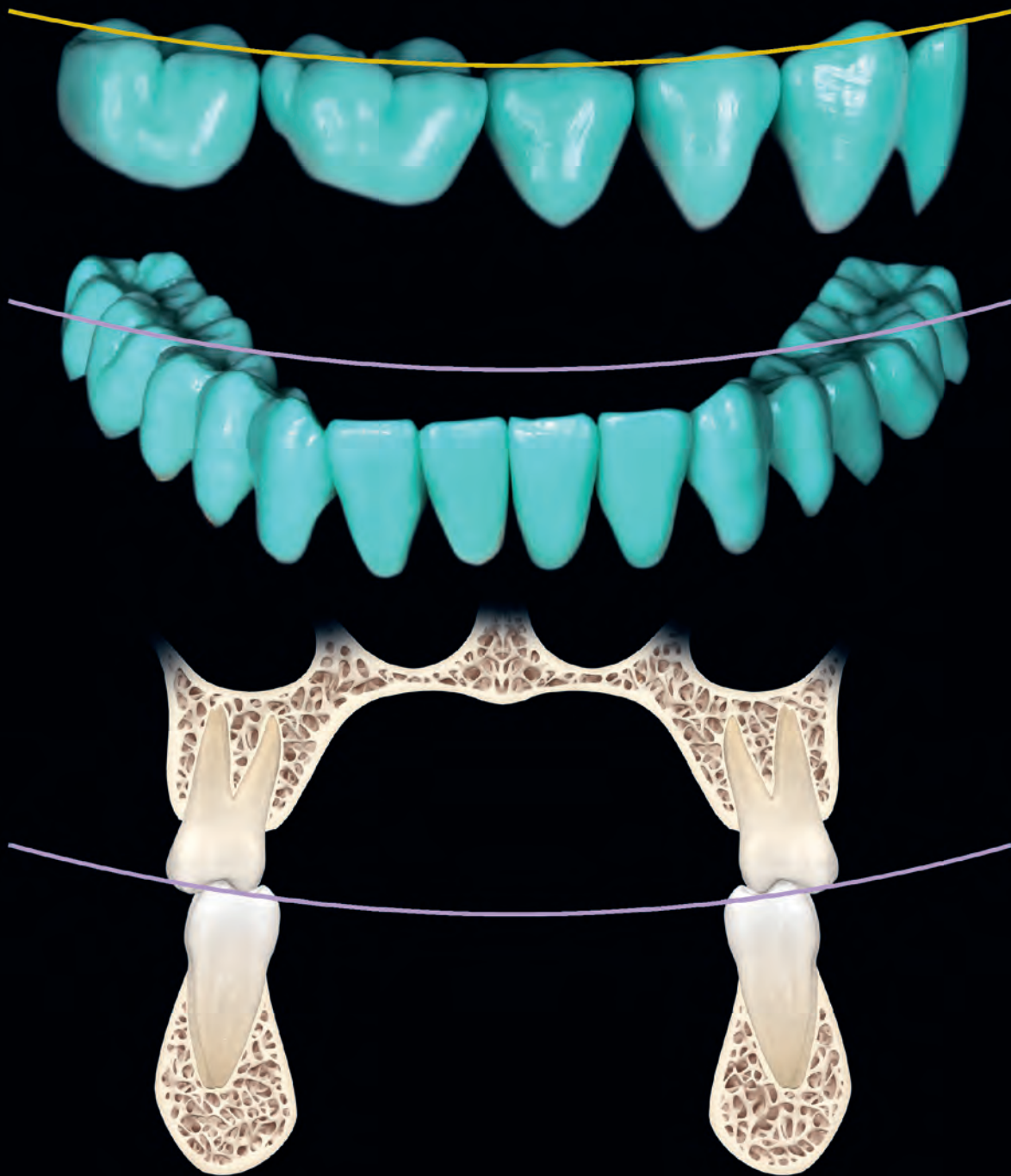






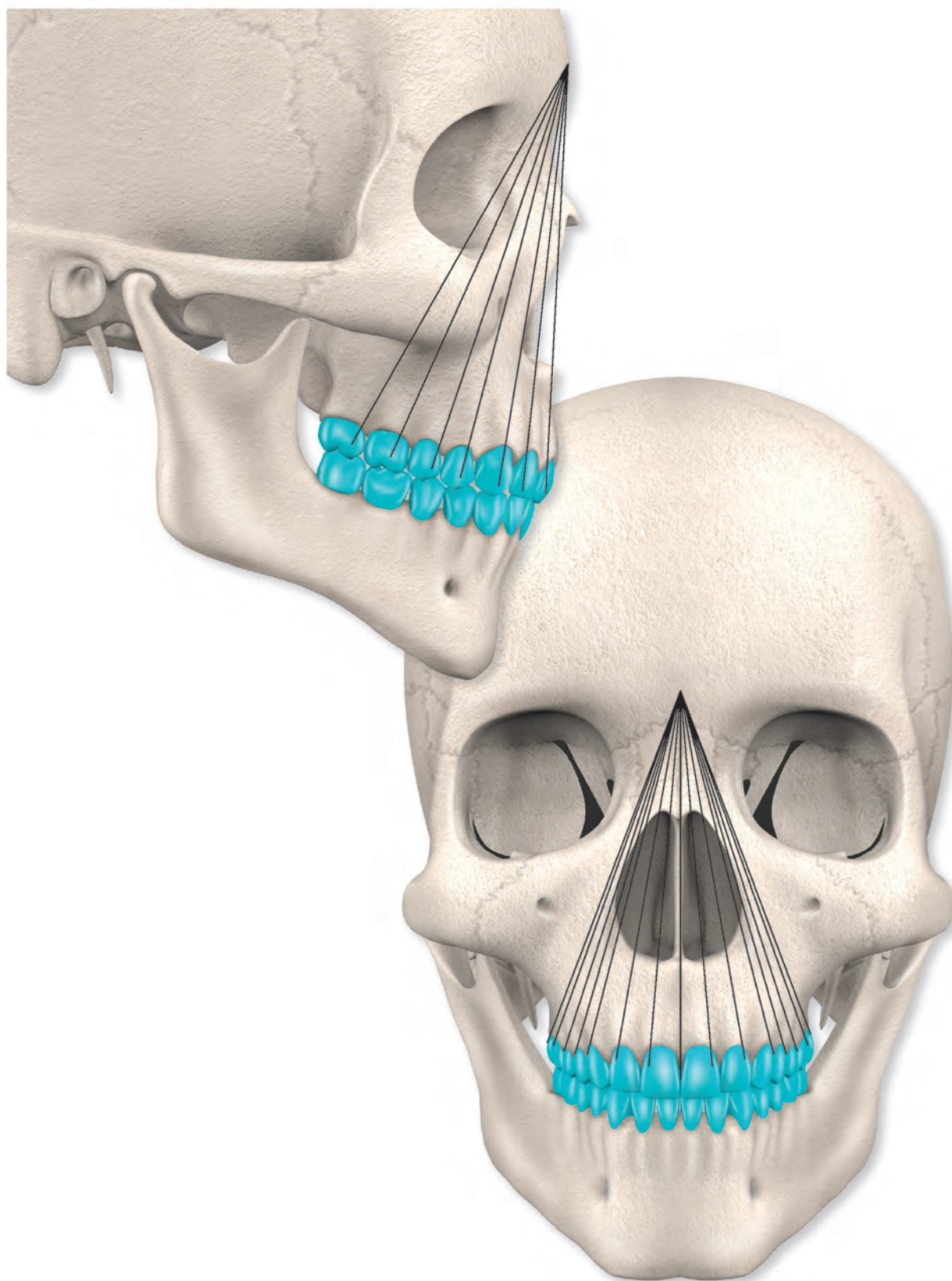
هر کاسپ یک هرم با قاعده ۴ ضلعی می باشد به جز کاسپ مزینو
لینگوال مولر اول ماگزینا که قاعده آن ۵ ضلعی می باشد.

اورجت گسترش هم پوشانی باکالی دندان های ماگزینا بر روی
دندان های مندیبل در صفحه افقی می باشد. اورجت از دهان، لبها و زبان
در مقابل گاز گرفتن های غیرارادی محافظت می کند. فاصله بین پایین ترین
نقطه کف فوسا و نوک کاسپ به صورت میانگین ۳-۴ میلی متر در محور
افقی و ۲-۳ میلی متر در محور عمودی می باشد.



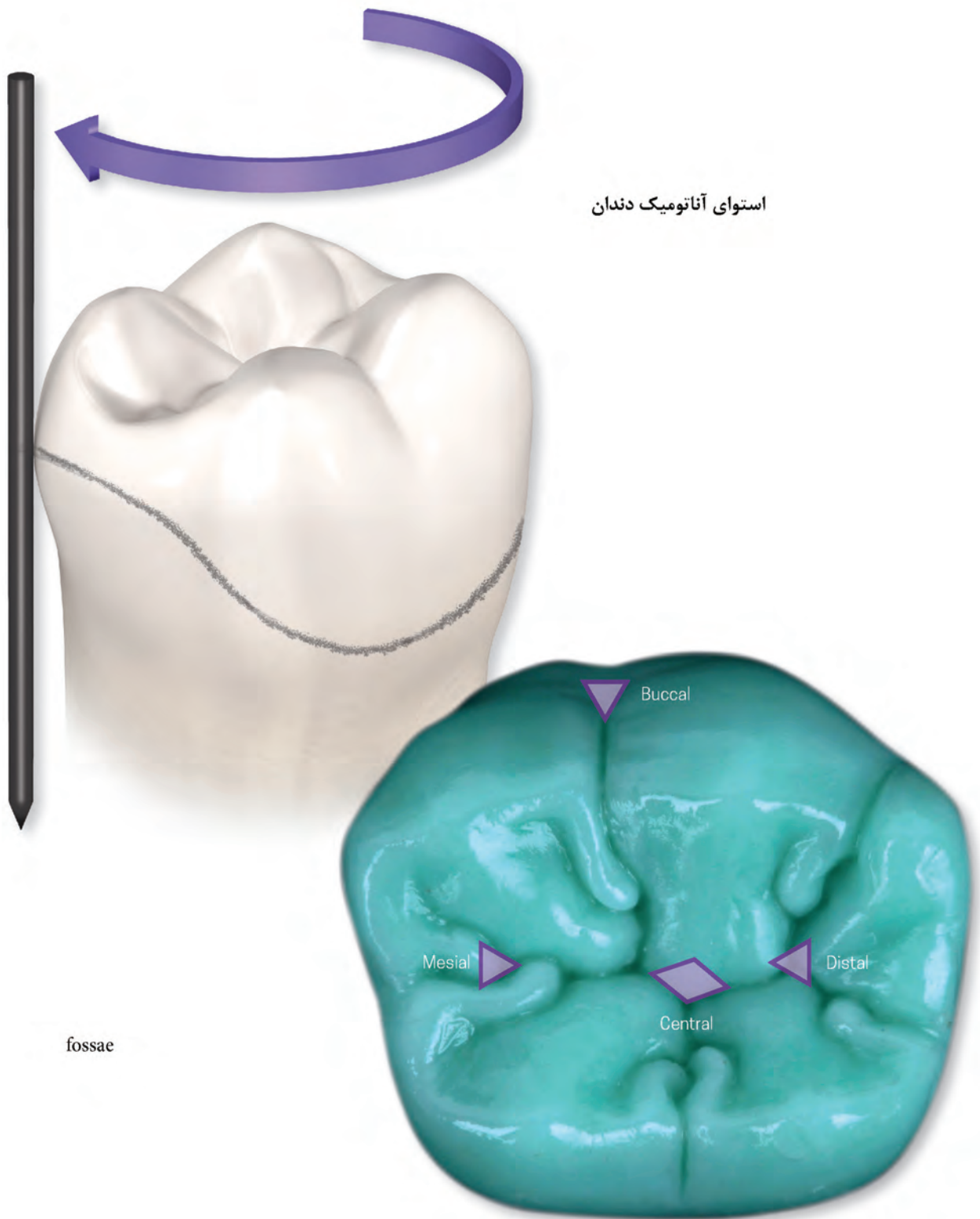
— قوس اکلوزن، قوس قدامی خلفی، یا قوس اسپیی

— قوس طرفی یا قوس ویلسون



قوس مانسون

هم پوشانی قوس های اسپری و ویلسون می باشد و مرکز شعاع این قوس در گلابلا قرار دارد.



استوای آناتومیک دندان

fossae