

# فهرست

---

مقدمه مؤلف	۷
پیشگفتار مؤلف	۹
معرفی مؤلف	۱۰
پیشگفتار مترجم	۱۱
<b>بخش ۱: پایه و اساس</b>	<b>۱۳</b>
فصل ۱: تاریخچه بیمار	۱۵
فصل ۲: بررسی سر و حفره دهان	۱۹
فصل ۳: تفسیر علائم بالینی	۴۵
فصل ۴: جوانب درمانی	۵۹
<b>بخش ۲: رویه‌های دوره‌ای</b>	<b>۶۹</b>
فصل ۵: پروفیلاکسی دندان‌دانی	۷۱
فصل ۶: کشیدن دندان	۷۹
فصل ۷: بازیابی قطعات ریشه	۸۹
فصل ۸: پر کردن کامپوزیتی	۹۳
فصل ۹: پالپوتومی حیاتی	۹۹
فصل ۱۰: کوتاه کردن تاج	۱۰۵
فصل ۱۱: پرکننده‌های کانال ریشه	۱۰۹
فصل ۱۲: عمل اپی کوکتومی	۱۲۳
فصل ۱۳: براکت‌های متصل شونده	۱۲۹
فصل ۱۴: پلیت / پلیت بایت	۱۳۳

**بخش ۳: مطالعات موردی ..... ۱۳۷**

فصل ۱۵: حیوانات جوان ..... ۱۳۹

فصل ۱۶: دندان ..... ۲۰۷

فصل ۱۷: پریودنتیم ..... ۲۸۳

فصل ۱۸: مخاط دهان ..... ۳۳۹

فصل ۱۹: توده‌های دهانی ..... ۳۵۱

فصل ۲۰: استخوان فک ..... ۳۷۳

**بخش ۴: ضمیمه ..... ۳۸۹**

فصل ۲۱: منابع انتخاب شده ..... ۳۹۱

**واژه‌یاب ..... ۳۹۳**

# مقدمه مؤلف

**نکته مهم:** دامپزشکی علمی است که دائم در حال تغییر و پیوسته در حال تکامل است. تحقیق و تجربیات بالینی، پیوسته اطلاعات ما، به خصوص اطلاعات مربوط به درمان صحیح و دارو درمانی را گسترش می‌دهند. تا جایی که این کتاب هر دوز یا کاربردی را مطرح می‌کند، خواننده‌ها باید اطمینان پیدا کنند که نویسندگان، ویرایش‌کننده‌ها، و ناشرین تمام تلاش خود را کرده‌اند تا اطمینان حاصل کنند که چنین منابعی در ارتباط با وضعیت اطلاعات مربوط به زمان تولید این کتاب است.

با این وجود، هیچ‌گونه تضمین یا مسئولیتی در قبال ناشرین در ارتباط با دستورالعمل‌های دوز و فرم‌های درخواست ذکر شده در کتاب را شامل نمی‌شود و اشاره و بیان نمی‌کند. از هر کاربر درخواست می‌شود تا با دقت بروشورهای سازنده همراه با هر دارو را ارزیابی کند و اگر ضروری است در مشورت با یک متخصص یا فیزیکی‌دان آن را بررسی کند که آیا زمان‌بندی دوز آن در آنجا مطرح شده است یا منع مصرف‌های ذکر شده توسط سازنده با اظهارات این کتاب فعلی تفاوت دارند. چنین ارزیابی‌ها برای داروهایی اهمیت دارد که یابیه صورت نادر استفاده می‌شوند یا تازه به بازار عرضه شده‌اند. هر زمان‌بندی دوز یا فرم کاربردی استفاده شده به طور کامل با ریسک و مسئولیت خود مصرف‌کننده است. نویسندگان و ناشران به هر کاربر پیشنهاد می‌دهند که هر گونه مغایرت یا خطای متوجه شده را گزارش دهند. قبل از استفاده از هر گونه حیوانات تولید کننده غذا، تاییدیه‌ها و محدودیت‌های آن استفاده که در کشورهای منحصر به فردی اثرگذار هستند باید در نظر گرفته شود.

برخی از اسامی محصولات، حق ثبت اختراع و طراحی‌های ثبت شده ارجاع شده به آن‌ها در این کتاب در واقع علائم تجاری ثبت شده یا اسامی اختصاصی هستند هر چند منبع اختصاصی آن‌ها همواره در متن ذکر نشده است. در نتیجه، ظاهر یک اسم غیر اختصاصی به عنوان یک اسم اختصاصی به عنوان یک ارائه از ناشر تفسیر نشده است که در حیطه کلی آن به این صورت است.

این کتاب، شامل همه بخش‌های راجع به آن، به صورت قانونی از کپی‌رایت حفاظت شده است. هرگونه استفاده، بهره‌برداری، یا تبلیغ خارج از محدوده کم آن که توسط قانون‌گذاری کپی‌رایت تعیین شده است، غیر قانونی است و محتمل پیگرد قانونی است. این موضوع به خصوص در رونوشت برداری توسط عکاسی، کپی، دستگاه تکثیر یا نسخه‌برداری به هر نوع، ترجمه، آماده‌سازی میکروفیلم‌ها، پردازش داده الکترونیکی و ذخیره آن به کار می‌رود.

**حفاظت از داده:** در زمان نیاز توسط قوانین محافظت داده، اسامی شخصی و سایر داده‌ها ویرایش می‌شوند و یا حذف می‌شوند یا جعل می‌شوند (اسامی جعلی). این موضوع همواره با بیماران، بستگان و دوستان آنان و تا حدودی با افراد دیگر برای مثال افراد دخیل در درمان بیماران، مطرح است.

# پیشگفتار مؤلف

بعد از بیش از ۲۰ سال تمرین دامپزشکی، حس می‌کنم تنها روش، برای به اشتراک گذاشتن بینش‌های مفید در رابطه با تشخیص و درمان حالت‌های داخل حفره دهان به وسیله تصاویر است. صاحبان کتاب معمولاً مخاطب اصلی اشتراک‌گذاری تصاویر شامل اطلاعات گرافیک نیستند، از طرف دیگر، دامپزشکان می‌توانند فرایند صحیح درمان حالت‌های منحصر به فرد را با این سری تصاویر بیاموزند.

دندانپزشکی نیازمند به کارگیری دستگاه‌های پزشکی متنوع و ابزار است، و دندانپزشکان باید آماده شوند تا طیف گسترده‌ای از گزینه‌ها را ارائه دهند تا متناسب نیازمندی‌های خاص متشکل از پارامترهای بسیار متنوع و حالت‌هایی با تجهیزات مناسب باشد. همچنین دندانپزشکان نیاز به تخصصی مناسب در پروسه‌های دندان‌داری دارند، که بسیار فراتر از گستره‌ی نرمال نیازهای یک طبیب عمومی است. در نتیجه، دندانپزشکی در طب انسانی به عنوان یک زمینه پزشکی در جایگاه خود است. در دامپزشکی، هرچند، چنین تکاملی بعید است. پس درمان دندان‌داری مناسب برای گربه‌ها و سگ‌ها در حیطه دامپزشکی باقی خواهد ماند که باید تخصص آن گرفته شود. این کتاب قصد ندارد تا به همه دامپزشکان اجازه درمان تمامی حالت‌های دندان‌داری را بدهد، اما می‌خواهد آن‌ها را ترجیحاً با مشکلات و درمان‌های احتمالی آشنا سازد. این به نوبه خود به دامپزشکان این اجازه را می‌دهد که درمان مناسب خود را ارائه دهند یا مراجعه کننده را به یک متخصص ارجاع دهند، این اقدام می‌تواند جلوی سال‌ها رنج و درد را بگیرد و یک پروسه بهبودی آغاز کند.

هرچند مواجهه موثر با شکستگی‌ها، خونریزی و درد می‌تواند برای دامپزشک دندانپزشک پرتنش باشد، اما می‌تواند آینده بسیاری از حیوانات را روشن سازد.


ویساج، بهار ۲۰۱۷

مارکوس ایکوف

## معرفی مؤلف

---

دکتر مارکوس ایکوف یک دندانپزشک و دامپزشک بسیار شایسته است. او از سال ۲۰۰۲ به دندانپزشکی حیوانات مشغول بوده است. دکتر ایکوف به عنوان رئیس جامعه دندانپزشکی حیوانات آلمان از سال ۲۰۰۷ تا ۲۰۱۰ خدمت کرده است. او تعدادی کتاب در رابطه با دندانپزشکی حیوانات تألیف نموده است.



# پیشگفتار مترجم

An education in medicine involves both learning and learning how; the student cannot effectively know, unless he knows how. (ABRAHAM FLEXNER)

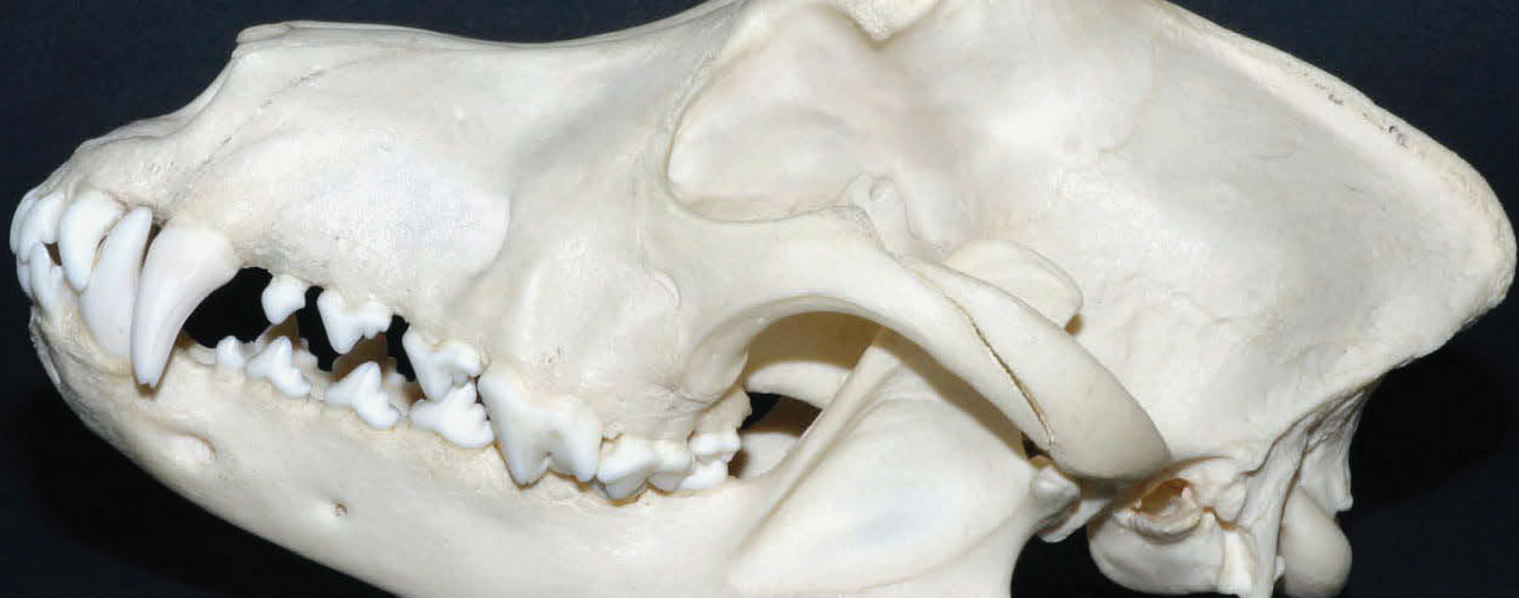یک کتاب درسی خوب، می‌بایست اطلاعات پایه را به گونه‌ای توضیح دهد که دانشجویان بتوانند مواد درسی آن را به راحتی فرا بگیرند (Learns how). کتاب اطلس نه تنها اطلاعات پایه را به صورت جامع فراهم آورده، بلکه روش‌های موثر یادگیری آن را نیز به دانشجویان منتقل می‌نماید (Knows how).

اکثر کتب درسی تلاش داشته‌اند که همزمان و به صورت جامع، با ترسیم شکل به آموزش مخاطب بپردازند. هر چند در اکثر مواقع موفق نشده‌اند. به جهت پوشش این کمبود، کتاب اطلس دندانپزشکی در سگ‌ها و گربه‌ها توسط دکتر مارکوس ایکوف منتشر شده است. دکتر ایکوف سعی نموده‌اند در این کتاب، دانشجویان و کلینیسین‌ها را با مفاهیم و روش‌های پایه‌ای دندانپزشکی حیوانات کوچک آشنا کنند و در سه بخش مجزا این مباحث را پوشش داده‌اند. ایشان در ضمیمه این کتاب، ۱۴ فرانس دندانپزشکی دام کوچک را به عنوان مکمل معرفی نموده‌اند. هر چند باید خاطر نشان کرد که دندانپزشکی در دامپزشکی آنگونه که باید، دستخوش تحولات چندانی نشده است. به همین خاطر به دانشجویان و کلینیسین‌های گرامی توصیه می‌شود که در خصوص سیستم‌های FOV و مواد دندان‌توجه ویژه‌ای به منابع مرجع همچون کریگ (Craig)<sup>۱</sup> و پاورز (Powers)<sup>۲</sup> داشته باشند.

از اساتید، همکاران و دانشجویان گرامی تقاضا می‌شود با نظرات و پیشنهادات خود، ما را در ارتقا سطح کیفی کتاب یاری نمایند. همچنین از تیم انتشارات رویان پژوه که در طی این سال زحمت بسیاری برای این اثر کشیدند بسیار سپاسگزارم. امید آن دارم که حاصل این تلاش بتواند پشتوانه‌ای در جهت ارتقای علمی دانشجویان و همکاران گرامی باشد.

مصطفی قلاوند

بهار ۱۴۰۱



## بخش ۱

## پایه و اساس

- فصل ۱: تاریخچه بیمار..... ۱۵
- فصل ۲: بررسی سر و حفره دهان..... ۱۹
- فصل ۳: تفسیر علائم بالینی..... ۴۵
- فصل ۴: جوانب درمانی..... ۵۹

## فصل ۱

### تاریخچه بیمار



◀ شکل ۱-۲ اسباب بازی لاستیکی صاف. برای توله سگ‌ها اسباب بازی‌های لاستیکی صاف ترجیح داده می‌شوند، زیرا مواد زبر و خشن مانند پوشش نمدی توپ تنیس می‌تواند سبب ساییدگی دندان شود. در بدترین حالت این سناریو، چنین سایشی می‌تواند بر پالپ دندان شیری تاثیر گذار باشد.

برخلاف اسباب بازی‌های ضخیم یا ساینده، مشکل اصلی سگ‌هایی که با شاخه‌های درخت بازی می‌کنند (شکل ۱-۳) زمانی که شاخه به داخل بافت نرم نفوذ کند، پتانسیل آسیب حاد وجود دارد، که سبب ایجاد جراحاتی می‌شود که به طور معمول در زیر زبان یا پشت دندان‌های آسیای بزرگ پنهان هستند. این جراحات همیشه فوراً قابل ردیابی نیستند. برای مثال، اولین علائم می‌تواند محدودیت در باز کردن فکین باشد که زمانی که سگ خمیازه می‌کشد، غذا می‌خورد یا بازی می‌کند، قابل مشاهده است. (شکل ۱-۴)

در زمان معاینه حفره دهان حیوانی که با ما همکاری نمی‌کند، دامپزشک باید عموماً سریع کار کند. قبل از معاینه اصلی، دامپزشک باید توجه ویژه‌ای به گرفتن تاریخچه داشته باشد تا نقطه تمرکز را با دقت مشخص کند. مشکلات دندان‌های در سگ‌های بالغ می‌تواند سر منشاء از جوانی آن‌ها داشته باشد. (شکل ۱-۱) وقتی توله سگ‌ها در زمان سر و کله زدن با هم یکدیگر را گاز می‌گیرند، برای مثال، دندان‌های نیش شیری بسیار تیز آن‌ها می‌تواند سبب ایجاد مشکلات آتی در تکامل دندان‌های آن‌ها شود که تا زمان رویش دندان‌های دائمی آن‌ها مشخص نمی‌شود.

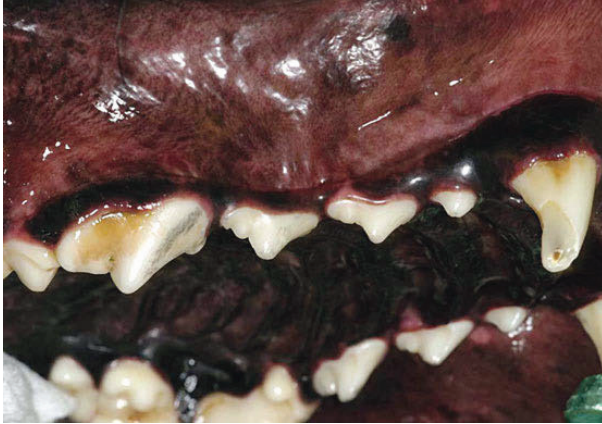

◀ شکل ۱-۱ سروکله زدن توله سگ‌ها با هم. سروکله زدن توله سگ‌ها با هم گاهی آن قدر شدید است که منجر به آسیب دندان‌های شیری یا فولیکول‌های دندان‌های دائمی

اسباب‌بازی‌های ساینده، همچون توپ تنیس، می‌توانند منجر به اکسپوز پالپ در دندان‌های شیری شوند. کانال باز به باکتریهای فرصت طلب دهانی، این فرصت را می‌دهد تا خود را به لایه عمیق استخوان فک برسانند.




حیواناتی که با غذای خشک تغذیه می‌شوند، می‌تواند مقداری از جرم‌دندانی را بردارد اما می‌تواند سبب شکست دندان‌ها شود؛ در حیواناتی که فقط غذای تر مصرف می‌کنند، این اثر تمیزکنندگی وجود ندارد.



**شکل ۱-۵** سایش فلزی سگی که در یک لانه نگه‌داشته شده. رسوبات فلزی تیره، صاف و با اتصال محکم به دندان‌ها نشانه نیاز برطرف نشده سگ برای بازی یا کم‌حرکی است. این باعث اشتیاق سگ نسبت به سوراخ کردن حصار یا میله‌های قفس خود می‌شود، که منجر به گاز گرفتن و آسیب دندان‌ها می‌شود. "گازگیرنده قفس" نوعا نماینده سایش سطوح دیستال (خارجی) دندان‌های نیش می‌شود

در بسیاری از حالات، نژادهای خاصی ویژگی‌های مشخصی دارند که زمینه را برای مشکلات دندانی خاصی مهیا می‌کند. بسته به نژاد و نوع جامعه، حیوان ممکن است مستعد اختلالات خاصی باشد. مثلا، نژاد بوکسورها کاندیداهای قوی پرمولرهای اول باقی مانده و اپولیس هستند. (شکل ۱-۶) درحالی که سگ‌های گله جزایر شتلند تمایل به تکامل چرخش مزبالی در دندان نیش (دندان نیش لانک) دارند و گربه‌های سیاه و جوان مین در معرض ژنژیویت هایپرپلاستیک هستند. درحالی که فک غیر قرینه عموما حاصل یک اختلال دندانی است، دلیل آن در حیوانات بزرگ‌تر می‌تواند نفوپلاستیک باشد.



**شکل ۱-۳** سگی با شاخه درخت. بازی با شاخه‌های درخت می‌تواند منجر به جراحات نفوذی به داخل حفره دهان شود. درحالی که جسم خارجی همواره در داخل زخم باقی نمی‌ماند، قطعات شاخه یا پاسخ التهابی اولیه می‌تواند مشکلاتی ایجاد کند.

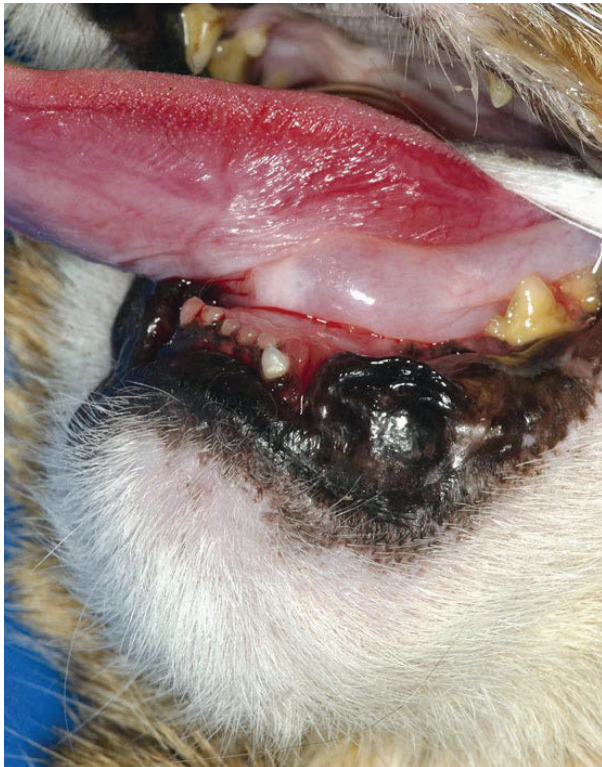


**شکل ۱-۴** خمیازه ارامبا حداکثر بازشدگی فکین. خمیازه آرام معمولا علامتی از بازشدگی فک بلا مانع است. اگر مثلا بازشدگی فکین توسط فرایند التهابی ناشی از جراحی شاخه محدود شده باشد، نیازمند معاینه و درمان‌های بعدی است.

رفتارهای غیر عادی ممکن است نتیجه روش نگهداری آن حیوان باشد. مثلا، ممکن است حیوانی میله‌های فلزی حصاری را گاز بگید، که سبب آسیب دندان‌ها می‌شود. علائم شامل رسوبات فلزی در سطح دندان‌ها و همچنین سایش مکانیکی دندان یا حتی شکست آن‌ها باشد. (شکل ۱-۵) نوع غذا نیز بر سلامت دندان اثر دارد. در




وقتی گریه‌ای دچار حادثه رانندگی می‌شود یا از ارتفاع بیشتری سقوط می‌کند (سندرم بلند بالا)، اغلب فک درگیر است. این شرایط به طور کلی شامل شکستگی دندان و یا استخوان است که از بسته شدن طبیعی فک و غذا خوردن به طور طبیعی جلوگیری می‌کند. علاوه بر شکستگی‌های واضح، مانند شکستگی در فک راسی (شکل ۱-۹)، بخش‌های دیگر فک و ناحیه مفصل گیجگاهی-فکینیز باید رادیوگرافی شوند.

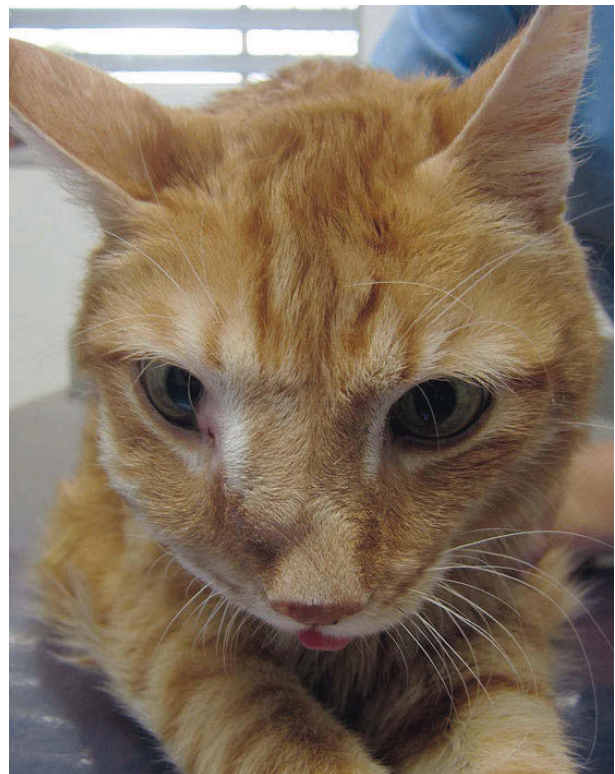


**شکل ۱-۸ بزرگنمایی زیرزبان.** در طی معاینه بالینی مشکوک به کارسینوم سلول سنگفرشی در زیر زبان، دامپزشک باید بتواند با لمس فضای زیر فکی، زبان را بلند کند. هر سخت شدن قابل توجهی، معمولاً نشانه نیاز به نمونه برداری است.

سرطان سلول سنگفرشی در حفره دهانی گریه‌ها معمولاً در کف دهان یا زبان اتفاق می‌افتد (شکل ۱-۸). اگر این باعث تورم کل فک پایین شود، منطقه مورد نظر واضح است. متأسفانه، این تومورها معمولاً در فضای زیر فکی پنهان می‌شوند. یک علامت بالینی معمول، سخت شدن کل کف دهان است، که می‌تواند باعث مشکلاتی در غذا خوردن شود.



**شکل ۱-۶ شکل جمجمه.** بوکسورها، با شکل جمجمه مشخص خود، یک سری اختلالات دندانی اختصاصی نژاد خود دارند. در بسیاری از حالات، دندان‌های رویش نیافته، پرمولرهای اول باقی مانده، غالباً با کیست‌های فولیکولار دارند، همچنین دارای دندان‌هایی هستند که کاملاً با بافت لثه پوشانده شده‌اند.



**شکل ۱-۷ تورم در فک بالای یک گریه.** با تغییرات گسترده در قدام جمجمه، همانند این گریه، احتمال یک رشد پاتولوژیک وجود دارد. بیوپسی (برشی میکروسکوپی از بافت) برای اهداف تشخیصی موردنیاز است.